

## Reninoma

พญ.พิมลรัตน์ เผ่าพงษ์ไพบุลย์

อ.พญ.ปนัดดา ศรีจอมขวัญ

Reninoma หรือ Juxtaglomerular cell tumor คือ เนื้องอกที่ไตที่เกิดจากความผิดปกติของ modified smooth muscle cell afferent arteriole ของ juxtaglomerular apparatus ถูกค้นพบครั้งแรก ในปี 1967 ปัจจุบันมีการรายงานผู้ป่วย ประมาณ 170 ราย ภาวะนี้เป็นสาเหตุของภาวะความดันโลหิตสูง (secondary hypertension) ที่พบได้น้อยมาก มักพบในผู้ป่วยอายุน้อย อายุเฉลี่ยคือ 27 ปี (6-69 ปี) อุบัติการณ์สูงสุดในคนอายุ 20-30 ปี พบในผู้หญิงมากกว่าผู้ชาย 2 เท่า<sup>(1)</sup> ส่วนใหญ่ reninoma เป็นเนื้องอกชนิดไม่ร้ายแรง (benign) ปัจจุบันมีการรายงานมีการรายงานผู้ป่วยเนื้องอกชนิดร้ายแรง (malignant reninoma) 3 ราย<sup>(2)</sup>

### อาการและอาการแสดง

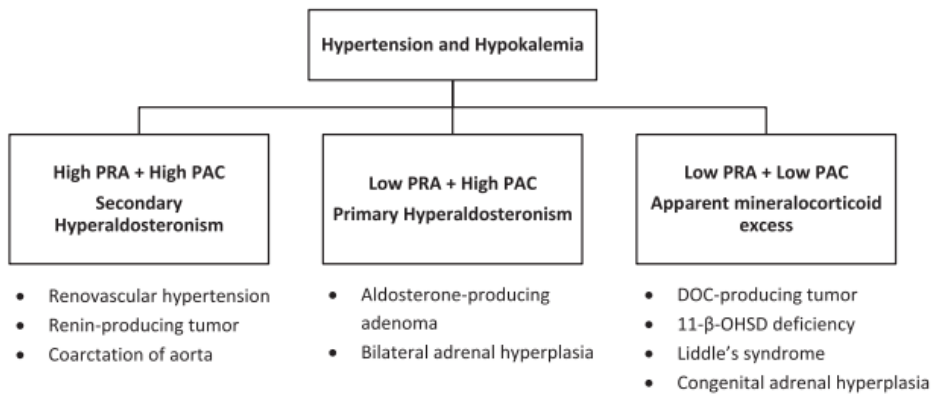
อาการที่พบบ่อย 3 ประการได้แก่ ความดันโลหิตสูง ระดับโพแทสเซียมในเลือดต่ำ และ ภาวะ aldosterone สูงแบบทุติยภูมิ ความดันโลหิตสูง เป็นอาการนำที่สำคัญ ส่วนใหญ่เป็นความดันโลหิตสูงระดับปานกลางถึงสูง (ความดันโลหิตเฉลี่ย 201/130 mmHg) ซึ่งไม่พบความสัมพันธ์ระหว่างขนาดก้อนเนื้องอกและระดับความดันโลหิตที่สูง<sup>(3)</sup> ความผิดปกติที่เกิดขึ้นแก่อวัยวะในร่างกายจากโรคความดันโลหิตสูง (target organ damage) ที่ตรวจพบ ได้แก่ จอประสาทตาเสื่อม (24%), จอประสาทตาบวม (6%), โปรตีนรั่วทางปัสสาวะ(11%), ไตเสื่อม (3%), หัวใจซีกซ้ายโต (7%), โรคหลอดเลือดสมอง (2%), ถ้าไส้ขาดเลือด (1%) ส่วนอาการอื่นที่พบได้ ได้แก่ ปวดศีรษะ (48%), คลื่นไส้ (13%), กระหายน้ำ (9%), เหนื่อยเพลีย (7%), ปัสสาวะบ่อย (11%)<sup>(1)</sup> มีรายงานผู้ป่วยมีอาการหมดสติจากภาวะหัวใจเต้นผิดปกติ (QT prolong)<sup>(4)</sup>, หัวใจขาดเลือด<sup>(5)</sup>, หัวใจล้มเหลวจากกล้ามเนื้อหัวใจเสื่อม (Dilated cardiomyopathy)<sup>(6)</sup> ได้ และ หากพบภาวะนี้ในหญิงมีครรภ์ ผู้ป่วยมักมีภาวะแทรกซ้อนได้แก่ ภาวะทารกตายในครรภ์ การแท้งบุตร และการคลอดก่อนกำหนด<sup>(7-11)</sup>

## การตรวจทางห้องปฏิบัติการ

ภาวะโพแทสเซียมต่ำ พบประมาณ 81% แต่อาจไม่พบในผู้ที่ได้รับยาลดความดันโลหิตสูง กลุ่ม ACEI หรือ ผู้ที่มีระดับaldosterone ไม่สูงพอที่จะกระตุ้นการจับโพแทสเซียมทางไต

ผลการตรวจฮอร์โมน จะพบระดับ ระดับ plasma Aldosterone สูง (ค่าเฉลี่ย 4 เท่าของขอบบนของช่วงค่าปกติ) และ plasma renin activity (PRA) สูง (ค่าเฉลี่ย PRA 33.3 ng/ml/Hr, 12 เท่าของขอบบนของช่วงค่าปกติ) ซึ่งต้องลำดับแรกต้องตรวจสอบว่าผู้ป่วยไม่ได้รับที่มีผลกวนการตรวจระดับฮอร์โมน และการเก็บเลือดเพื่อตรวจ PRA มีความถูกต้อง โดย PRA ควรปั่นแยกพลาสมาแล้ว freeze ภายใน 30 นาที ไม่ควรแช่เย็น เนื่องจากที่อุณหภูมิ 4-6 องศา ทำให้ค่า PRA สูงขึ้น ด้วยขบวนการ cryo-activation

ภาวะนี้ต้องวินิจฉัยแยกโรคกับโรคความดันโลหิตสูงอื่นที่พบ ระดับ PRA สูง ได้แก่ Renal artery stenosis, malignant hypertension และ coarctation of aorta ดังรูปที่ 1



รูปที่ 1: Classification of hypertension in patients with features of mineralocorticoid excess<sup>(12)</sup>

การทำ renal vein catheterization มีรายงานว่าช่วยในการวินิจฉัย พบ positive rate 55-64% โดยเก็บ plasma renin จาก Inferior vena cava และ renal vein หรือ segmental renal vein ทั้ง 2 ข้าง ที่ 0 นาที หลังจากนั้น ให้ยา Enalapril 0.04 mg/kg (Maximum 2.5 mg) ทางหลอดเลือดดำ หรือให้ยา Captopril 25 mg รับประทาน แล้วเก็บ plasma renin หลังให้ 15 นาที การแปลผลคือดู lateralization ratio (LR: plasma reninข้างที่สูงกว่า/

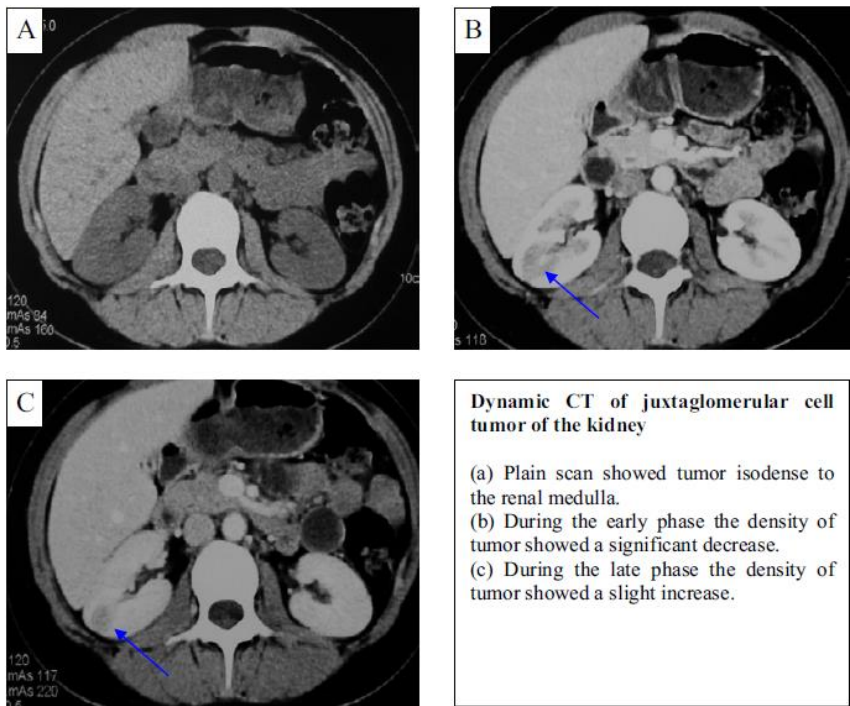
plasma renin ข้างที่ต่ำกว่า) > 1.5 ร่วมกับมี Good contralateral suppression (plasma renin ข้างที่ต่ำกว่า < plasma renin ของ IVC )<sup>(13)</sup> (ค่าความไว 56%, ค่าความจำเพาะ 94%)

### การตรวจทางรังสีวิทยา

การทำ computer tomography scan (CT scan) ช่องท้อง มีความไว 100% ในการตรวจพบเนื้องอกมากกว่า magnetic resonance imaging (MRI) (ค่าความไว 92%) การทำ dynamic CT scan จะสามารถแยก reninoma กับ renal cell carcinoma (RCC) ได้ ใน reninoma pre-contrast จะพบลักษณะ hypodensity lesion ใน post-contrast phase จะมีพบ lesion มี enhancement ในช่วง late phase (5min) ส่วน RCC pre-contrast CT scan ไม่มีลักษณะจำเพาะ ส่วน post-contrast phase พบ lesion มี enhancement ในช่วง early phase (5min) และ wash out ใน late phase <sup>(14)</sup>

ให้ข้อคิดเห็น [PS1]: เติมรูป CT scan reninoma ค่ะ

รูปที่ 2: Dynamic CT scan of reninoma



MRI adrenal gland จะพบลักษณะ Isointensity/mild hyperintensity on T2WI, lower apparent diffusion coefficient (ADC) value (heterogeneous hyperintensity) on Diffusion-weighted image (DWI), <200% degree of enhancement in the corticomedullary phase<sup>(15, 16)</sup>

ให้ข้อคิดเห็น [PS2]: ชื่อเต็ม??

ให้ข้อคิดเห็น [PS3]: ชื่อเต็ม

### การรักษา

การรักษาหลัก คือการผ่าตัด แนะนำ nephron-sparing surgery เทคนิค laparoscopic partial nephrectomy<sup>(17)</sup> แต่หากก่อนอยู่ลึกหรือสงสัยมะเร็ง แนะนำ radical nephrectomy ก่อนการผ่าตัดควรควบคุมความดันด้วยยา ACEI/ARB โดยหลังผ่าตัดมีผู้ป่วยส่วนใหญ่จะมีความดันโลหิตและโพแทสเซียมปกติ มีรายงานว่าผู้ป่วยยังมีความดันโลหิตสูงหลังผ่าตัดประมาณ 11%

## เอกสารอ้างอิง

1. Wong L, Hsu TH, Perlroth MG, Hofmann LV, Haynes CM, Katznelson L. Reninoma: case report and literature review. *J Hypertens*. 2008;26(2):368-73.
2. Hagiya A, Zhou M, Hung A, Aron M. Juxtaglomerular Cell Tumor With Atypical Pathological Features: Report of a Case and Review of Literature. *Int J Surg Pathol*. 2020;28(1):87-91.
3. Haab F, Duclos JM, Guyenne T, Plouin PF, Corvol P. Renin secreting tumors: diagnosis, conservative surgical approach and long-term results. *J Urol*. 1995;153(6):1781-4.
4. Tak SI, Wani ML, Khan KA, Alai MS, Shera AH, Ahangar AG, et al. Reninoma presenting as cardiac syncope. *Ann Pediatr Cardiol*. 2011;4(1):71-3.
5. Lee BY, Song KS, Seo EJ, Cho EJ, Cho SY. Myocardial infarction in a young female with reninoma induced hypertension and myocardial bridging. *Int J Cardiovasc Imaging*. 2007;23(5):639-43.
6. Cho MJ, Sung EY, Park JA, Lee HD. Congestive heart failure as an initial manifestation of reninoma. *J Pediatr Endocrinol Metab*. 2011;24(11-12):1085-7.
7. Henderson NL, Mason RC. Juxtaglomerular cell tumor in pregnancy. *Obstet Gynecol*. 2001;98(5 Pt 2):943-5.
8. Lachvac L, Svajdler M, Valansky L, Nagy V, Benicky M, Frohlichova L, et al. Juxtaglomerular cell tumor, causing fetal demise. *Int Urol Nephrol*. 2011;43(2):365-70.
9. Diker-Cohen T, Abraham SB, Rauschecker M, Papadakis GZ, Munir KM, Brown E, et al. Reninoma presenting in pregnancy. *J Clin Endocrinol Metab*. 2014;99(8):2625-6.
10. Ohashi Y, Kobayashi S, Arai T, Nemoto T, Aoki C, Nagata M, et al. Focal Segmental Glomerulosclerosis Secondary to Juxtaglomerular Cell Tumor during Pregnancy: A Case Report. *Case Rep Nephrol Urol*. 2014;4(2):88-94.
11. Kim MJ, Kim JH, Kim IY, Lee DW, Lee SB. Reninoma Masked by the Use of an Angiotensin Receptor Blocker. *Iran J Kidney Dis*. 2016;10(6):413-5.
12. Hommos MS, Schwartz GL. Clinical value of plasma renin activity and aldosterone concentration in the evaluation of secondary hypertension, a case of reninoma. *J Am Soc Hypertens*. 2018;12(9):641-3.
13. Wolley M, Gordon RD, Stowasser M. Reninoma: the importance of renal vein renin ratios for lateralisation and diagnosis. *Am J Nephrol*. 2014;39(1):16-9.

14. Tanabe A, Naruse M, Ogawa T, Ito F, Takagi S, Takano K, et al. Dynamic computer tomography is useful in the differential diagnosis of juxtaglomerular cell tumor and renal cell carcinoma. *Hypertens Res.* 2001;24(4):331-6.
15. Kang S, Guo A, Wang H, Ma L, Xie Z, Li J, et al. Magnetic Resonance Imaging Features of a Juxtaglomerular Cell Tumor. *J Clin Imaging Sci.* 2015;5:68.
16. Kang S, Chen F, Zhong Y, Han B, Cheng G, Guo A, et al. Preoperative Diagnosis of Juxtaglomerular Cell Tumors in Eight Patients. *J Clin Hypertens (Greenwich).* 2016;18(10):982-90.
17. Trnka P, Orellana L, Walsh M, Pool L, Borzi P. Reninoma: an uncommon cause of Renin-mediated hypertension. *Front Pediatr.* 2014;2:89.