

Case 4

หญิงไทยโสด อายุ 58 ปี

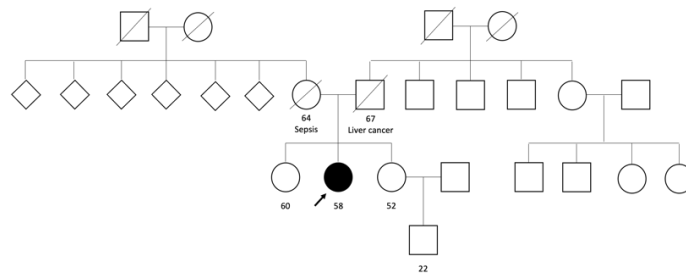
CC: ก้อนที่ต่อมหมวกไต 2 ข้าง

PI: 1 ปีก่อน ตรวจพบก้อนที่ต่อมหมวกไตทั้ง 2 ข้างจากการทำ CT whole abdomen ในขั้นตอนการเตรียมผู้ป่วยก่อนปลูกถ่ายไต

PH

1. hypertension วินิจฉัยเมื่ออายุ 48 ปี ควบคุมความดันโลหิตได้ไม่ดี ยาลดความดันโลหิตที่ได้รับปัจจุบัน: amlodipine 20 mg/d, doxazosin 8 mg/d, losartan 100 mg/d, furosemide 500 mg/d,
2. ESRD วินิจฉัยเมื่ออายุ 53 ปี ได้รับการทำ hemodialysis 2 ครั้ง/สัปดาห์
3. right leg fracture เมื่ออายุ 53 ปี จากอุบัติเหตุ

FH:



Physical examination

A middle-aged Thai female, alert, well-cooperative

BT 37 C, PR 99/min, RR 16/min, BP 153/66 mmHg, BW 60 kg HT 177 cm BMI 19.15 kg/m²

no skin hyperpigmentation, no Cushingoid appearance, no purplish striae

no abdominal mass, no palpable mass at both groin

Breast tanner stage 2

Genitalia: female external genitalia, no clitoromegaly, pubic hair tanner stage 1, no axillary hair

Investigation

BUN 47 mg/dl, Cr 9.37 mg/dl, Na 138 mmol/l, K 4.4 mmol/l, Cl 103 mmol/l, HCO₃ 23 mmol/l