

ผู้ป่วยหญิงไทย อายุ 21 ปี ภูมิลำเนา จ.ฉะเชิงเทรา

อาการสำคัญ : ไอเป็นเลือด 3 เดือนก่อนมาโรงพยาบาล

ประวัติปัจจุบัน : 3 เดือนก่อน เริ่มมีอาการไอ ไอติดกันเป็นพักๆ ตลอดทั้งวัน มีเลือดสีแดงสดปนเสมหะปริมาณเล็กน้อย ไม่มีฟอง มีไข้ต่ำๆ ไม่มีอาการเจ็บคอ ไม่มีน้ำมูกหรือคัดจมูก มีอาการเบื่ออาหาร รับประทานอาหารได้น้อย น้ำหนักตัวลดลง อ่อนเพลียมากขึ้น ไปคลินิกใกล้บ้านได้ยามารับประทานจนหมดแต่อาการไม่ทุเลา ยังมีอาการไอ มีเสมหะเป็นเลือด จึงไปรับการตรวจรักษาต่อที่รพ.ประจำจังหวัด พบความผิดปกติ ญาติขอมารับการรักษาต่อที่ รพ. พระมงกุฎเกล้า

ประวัติเพิ่มเติม

เริ่มมีอาการเหนื่อยง่ายเวลาออกแรง ใจสั่นบางครั้ง ชี้อ่อน หงุดหงิดง่ายมาก่อน 2 เดือน น้ำหนักตัวลดลง จาก 61 กก. เป็น 54 กก. ในระยะเวลา 3 เดือน ปฏิเสธประวัติวัณโรคปอดของคนใกล้ชิด ตามองเห็นปกติ ไม่มีอาการปวดหัวเป็นๆหายๆ ประจำเดือนขาด ประมาณ 3 เดือน ปัจจุบันอยู่กับแฟน ไม่ได้จดทะเบียนแต่งงาน มีเพศสัมพันธ์สม่ำเสมอ ไม่ได้คุมกำเนิด

ประวัติอดีต : ปฏิเสธโรคประจำตัวและยาที่รับประทานเป็นประจำ

ประวัติครอบครัว : พี่น้องรวม 4 คนแข็งแรงดี ผู้ป่วยเป็นบุตรคนที่ 3

ปฏิเสธโรคถ่ายทอดทางพันธุกรรมของบุคคลในครอบครัว

ประวัติส่วนตัว : ปฏิเสธการดื่มแอลกอฮอล์หรือสูบบุหรี่

ประวัติอุบัติเหตุและนรีเวช : ประจำเดือนครั้งแรก อายุ 12 ปี เคยตั้งครรภ์ครั้งแรก 2 ปีก่อน และแท้งบุตรตอนอายุครรภ์ประมาณ 2 เดือน ไม่ได้รับการขูดมดลูก

### Physical examination

Vital signs : BT 37.2°C, RR 18 /min, PR 120 bpm, BP 130/80 mmHg

GA : A young Thai woman, good consciousness, hyposthenic build

HEENT : mildly pale conjunctivae, anicteric sclerae

cervical lymph node : not palpable

thyroid gland : not enlarged, size 15gm, no lids lag and retraction

Lungs : normal chest contour, trachea in midline, increased tactile fremitus and vocal resonance, dullness on percussion, decreased breath sound at anterior left middle lung area

Right lung : normal

Heart : tachycardia, PMI 5<sup>th</sup> ICS MCL, normal S1, S2, no murmur

Abdomen : soft, not tender, no palpable mass

Extremities : fine skin, no pretibial edema

PV : NIUB : normal, normal size of uterus, not tender, no abnormal discharge per vagina, no adnexal mass

Neuro : good consciousness, CN : intact, motor grade V, DTR 2+, fine tremor,

cerebellar sign : absent

### **Laboratory tests**

CBC : Hb 7 g/dL, Hct 22%, MCV 83, WBC 15,000 (PMN 84%, Lym 8%, Eo 2%, Mono6% ) platelet 616,000

BUN 12.4 mg/dL Cr 0.6 mg/dL

Na 133 K 4.0 Cl 95 HCO<sub>3</sub> 19 mEq/L

LFT : Alb 2.7 g/dL, TB 0.3 mg/dL, DB 0.2 mg/dL, AST 43 U/L, ALT 25 U/L, ALP 114 U/L

Urine pregnancy test : positive

β-HCG : 1,532,342 mIU/mL

Thyroid function test :TSH 0.007 mIU/L (0.27-4.2), FT4 3.99 ng/dL(0.932-1.71),

FT3 6.27 pg/mL (2.02 - 4.43)

TVS : empty and normal size of uterus, luteal cysts at right ovary

CT-chest : mass, size 9x10 cm at LUL , blunt left costophrenic angle

Bronchoscopy : no endobronchial mass

TTNB : pathology

- Left lung mass ; Chorionic carcinoma
- Positive immunohistochemistry for β-HCG

**Diagnosis** : Choriocarcinoma with lung metastasis with hyperthyroidism

### **Treatment**

#### **1, Specific treatment**

Choriocarcinoma : chemotherapy : EMA-CO regimen

Hyperthyroidism : Methimazole 20 mg/day + Propranolol 40 mg/day

#### **2, Supportive treatment**

Hydration

PRC transfusion, correct anemia

#### **3, Follow-up and monitoring**

Vital sign, side effects of CMT

Observe abnormal bleeding, hemotypsis

βHCG, TFT after treatment

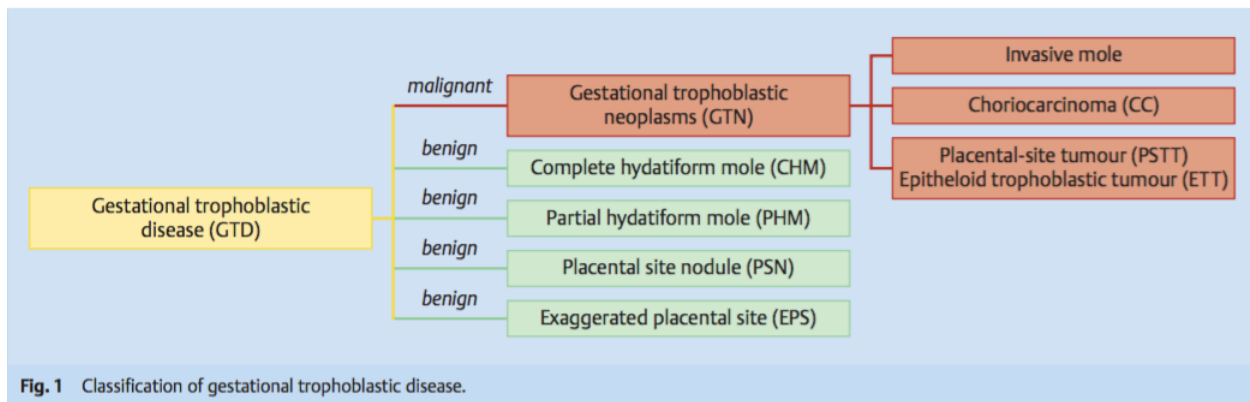
Lab	$\beta$ -HCG (mIU/mL)	TSH (0.27-4.2mIU/L)	FT4 (0.932-1.71ng/dL)	FT3 (2.02-4.43pg/mL)	Treatment
Pre-RX	1,532,342	0.007	3.99	6.27	Cycle 1 <sup>st</sup> Chemotherapy  MMI 30 mg/day Propranolol 40 mg/day
2 wk	11,000		3.38	3.27	Cycle 2 <sup>nd</sup> chemotherapy  MMI 30 mg/day Propranolol 40mg/day
5 wk	3,400	1.98	0.86		Cycle 3 <sup>rd</sup> chemotherapy MMI 10 mg/day Propranolol 20 mg/day
7 wk	1,771				Cycle 4 <sup>th</sup> chemotherapy MMI 10 mg/day Propranolol 20 mg/day
9 wk		1.08	0.958	1.92	Off MMI, Propranolol



นายแพทย์ธีระ สุขราม  
แพทย์ประจำต้อยอด หน่วยต่อมไร้ท่อและเมตาบอลิซึม  
กองอายุรกรรม โรงพยาบาลพระมงกุฎเกล้า

## Choriocarcinoma

Choriocarcinoma มะเร็งเนื้อรกเป็นหนึ่งในโรคกลุ่ม Gestational Trophoblastic Diseases ซึ่งสามารถจำแนกได้ดังนี้



อุบัติการณ์ของ Choriocarcinoma มีรายงานแตกต่างกัน พบได้ประมาณ 1 รายในหญิงตั้งครรภ์ 20,000 – 50,000 ราย<sup>1</sup> และพบว่าเกิดขึ้นตามหลังการตั้งครรภ์ปกติ 25% ครรภ์ไข่ปลาอุก (Molar pregnancy) 50% การแท้งหรือครรภ์นอกมดลูก 25% และส่วนน้อยเกิดเอง

Choriocarcinoma เป็นมะเร็งที่โตไวและกระจายตัวไปยังอวัยวะต่างๆ โดยผ่านทางกระแสเลือด ได้แก่ ปอด ช่องคลอด รongลงมาได้แก่ สมอง ตับ ไต และลำไส้

ผู้ป่วยมักจะมาพบแพทย์ด้วยอาการผิดปกติที่เกิดขึ้นจากภาวะแทรกซ้อนตามอวัยวะที่มะเร็งแพร่กระจายไป โดยเฉพาะอาการเลือดออกผิดปกติ เนื่องจากมะเร็งชนิดนี้จะมีเส้นเลือดมาเลี้ยงมากกว่าปกติ

อาการแสดงของผู้ป่วยที่พบบ่อย ได้แก่ เลือดออกผิดปกติทางช่องคลอด ใจเป็นเลือดซึ่งต้องแยกกับมะเร็งปอด ปวดหัวฉับพลันร่วมกับระดับการรู้ตัวลดลงหรืออาการผิดปกติทางระบบประสาทส่วนกลาง

นอกจากนี้บางรายพบว่ามีน้ำหนักตัวลดใจสั่นซึ่งเป็นอาการแสดงของภาวะไทรอยด์เป็นพิษ (hyperthyroidism) พบได้ประมาณ 6 %

Hyperthyroidism เป็นผลจาก Human chorionic gonadotropin(hCG) ซึ่งสร้างมาจากมะเร็งเนื้อรก โดย hCG เป็น glycoprotein hormone ประกอบด้วย

$\alpha$ -subunit และ  $\beta$ -subunit โดย  $\alpha$ -subunit

มีโครงสร้างคล้ายคลึงกับฮอร์โมน TSH จึงทำให้ hCG สามารถทำให้จับกับ TSH receptor

และกระตุ้นการทำงานต่อมไทรอยด์ให้มีการหลั่งฮอร์โมนไทรอยด์ที่ผิดปกติ โดย Choriocarcinoma จะหลั่ง hCG จากเนื้อรกปริมาณสูง

จึงทำให้ผู้ป่วยมีอาการ และอาการแสดงของภาวะ hyperthyroidism ได้

หากตรวจพบระดับ hCG สูงกว่า 50,000 IU/L

แนะนำให้ส่งตรวจการทำงานไทรอยด์ทุกรายเนื่องจากในผู้ป่วยบางราย อาจไม่มีอาการแสดงของ hyperthyroidism ที่ชัดเจนได้

ในขณะที่ผู้ป่วยที่มีอาการของ hyperthyroidism หรือมีระดับ hCG สูงมากๆ ระหว่างรักษาด้วยเคมีบำบัดอาจพิจารณาให้ยาต้านไทรอยด์เป็นระยะเวลาสั้น<sup>3</sup>

การวินิจฉัย Choriocarcinoma หรือมะเร็งเนื้อรก สามารถวินิจฉัยได้ โดยใช้อาการและอาการแสดงที่เข้าได้ ร่วมกับตรวจระดับ hCG สูงผิดปกติ ไม่จำเป็นต้องใช้การตรวจชิ้นเนื้อทางพยาธิวิทยาเหมือนมะเร็งชนิดอื่นๆ

การรักษา Choriocarcinoma

#### 1. การใช้เคมีบำบัด

ซึ่งเป็นการรักษาหลักของมะเร็งเนื้อรกและได้ผลการรักษาที่ดี เคมีบำบัดให้ตามระยะของโรคโดยพิจารณาด้วยเกณฑ์การแบ่งระยะของโรคที่นิยม (ดังแสดงในตาราง)<sup>4</sup>

FIGO/WHO scoring system based on prognostic factors.

FIGO/WHO risk factor scoring with FIGO staging	0	1	2	4
Age	<40	>40	-	-
Antecedent pregnancy	Mole	Abortion	Term	-
Interval from index pregnancy, months	<4	4-6	7-12	>12
Pretreatment hCG mIU/mL	<10 <sup>3</sup>	>10 <sup>3</sup> -10 <sup>4</sup>	>10 <sup>4</sup> -10 <sup>5</sup>	>10 <sup>5</sup>
Largest tumor size including uterus, cm	-	3-4	≥5	-
Site of metastases including uterus	lung	Spleen, kidney	Gastrointestinal tract	Brain, liver
Number of metastases identified	-	1-4	5-8	>8
Previous failed chemotherapy	-	-	Single drug	Two or more drugs

Notes: To stage and allot a risk factor score, a patient's diagnosis is allocated to a Stage as represented by a Roman numeral I, II, III, or IV. This is then separated by a colon from the sum of all the actual risk factor scores expressed in Arabic numerals e.g. Stage II:4, Stage IV:9. This Stage and score will be allotted for each patient.

## Low risk GTN

Agent	Regime	Dosage
Methotrexate	Weekly	30-50 mg/m <sup>2</sup> IM every week IM0.4mg/kg(Max25mg/daytotal dose)
	2 Weekly regime with folinic acid rescue	Methotrexate 1 mg/Kg IM on days 1,3,5,7 Folinic acid 0.1mg/Kg IM on days 2,4,6,8(30 hours after each methotrexate therapy)
	2 Weekly regime with high dose methotrexate followed by folinic acid infusion	Methotrexate 100mg/m <sup>2</sup> IV bolus on day 1 Folinic acid 200mg/m <sup>2</sup> 12 hour infusion on day1 Folinic acid 15 mg p.o every 6 hours for four doses on day 1
Actinomycin D	5 Day/every 2 weeks	9-13 mcg/kg/d IV (maximum dose 500mcg/day)
	Bolus, every 2 weeks	1.25 mg/m <sup>2</sup> IV bolus

## High risk GTN

Regime	Agents	Schedule
EMA-CO	Etoposide-100mg/m <sup>2</sup> IV infusion X30 min ActinomycinD-0.5mgIV Methotrexate-300mg/m <sup>2</sup> IV infusionX12 hours Folinic acid rescue-15mg IM every 12 hoursX4 doses Vincristine-1mg/m <sup>2</sup> IV Cyclophosphamide-600mg/m <sup>2</sup> IV infusionX30 min	Day1-Etoposide+ ActinomycinD+ Methotrexate Day2-Etoposide+ Actinomycin D+ Folinic acid Day8-Vincristine+Cyclophosphamide
MAC	Methotrexate-15mgIM Actinomycin D-500mcgIV Cyclophosphamide-3mg/kg IV	Day1-5-Mtx+ActD+Cyclophosphamide Day15-22- Begin next cycle

## 2. การผ่าตัด

อาจพิจารณาใช้ในรายที่มีภาวะแทรกซ้อน เช่น มีเลือดออกในทางเดินอาหารรุนแรงจนมีความดันโลหิตต่ำ หรือมีเลือดออกในสมอง ทำให้ความดันในสมองสูง จนมีผลต่อระดับการรับรู้ เป็นต้น

### 3. การฉายรังสี

อาจใช้เป็นการรักษาร่วมในรายที่มีอาการแพร่กระจายของมะเร็ง  
ในสมอง

#### เอกสารอ้างอิง

- 1, Brinton LA, Choriocarcionoma Incidence in the United States. Am J Epidemio.1986 Jun ;123(6):1094 – 100
2. Ng TY, Wong LC. Diagnosis and Management of Gestational Trophoblastic Neoplasia. Best Pract Res Clin Obstet Gynecol. 2003 Dec;17(6):893 – 903
- 3, Odell WD, Bates RW. Choriocarcinoma as a Cause of Thyrotoxicosis. Am J Med. 1976 Jun; 60(7) :1036-40
- 4, Hextan Y.S. Ngan, Inter Journal of Gynecology and Obstetrics 131 (2015) S123–S126